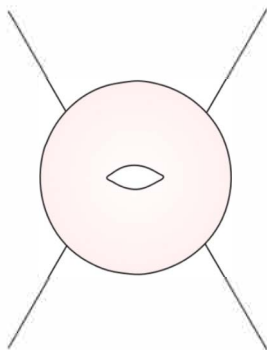
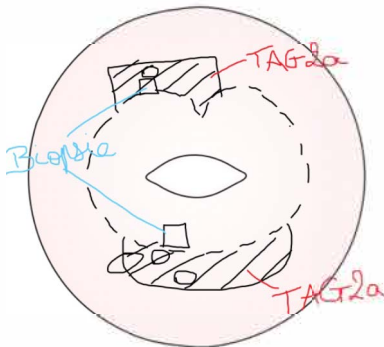


Compte-rendu de colposcopie

08 mars 2022

Laure Morel*

Née le 04 décembre 1992



DDR : 28/05/2018

Gestité : G0

Parité : P0

Vaccin papillomavirus : Oui

Tabac : Non

Traitement : Aucun

Médecin correspondant : Dr. Marie Dupont*

Indication : NO

Résultats cytologiques ou virologiques antérieurs : -

Antécédents de traitement antérieur : Aucun

Résultats histologiques antérieurs : -

Aspect colposcopique : TAG2a

Zone de jonction : Bien vue en totalité TZ1

Nombre de quadrants concernés : Q3

Siege des lésions principales du col : Lèvre antérieure 11H, Lèvre postérieure 7H

Aspect du vagin : Normal

Siege des lésions du vagin : -

Biopsie : Faite

Localisation Biopsie : 11H lèvre ant, 7H lèvre post

Curetage endocol : Non fait

Résultat de la Biopsie : (en attente de résultats)

Commentaires : -

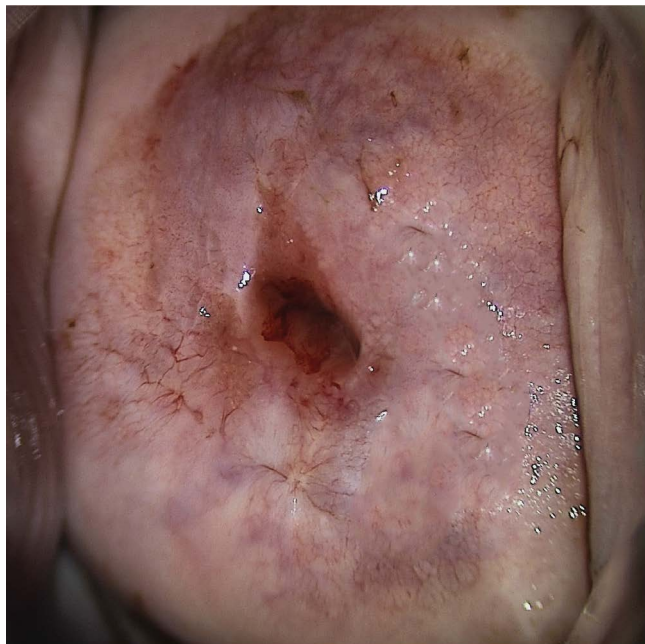Conduite à tenir et conclusions : Colposcopie satisfaisante.
TAG2a avec orifices de glandes cernés.
Résultats biopsie x2

Compte-rendu de colposcopie

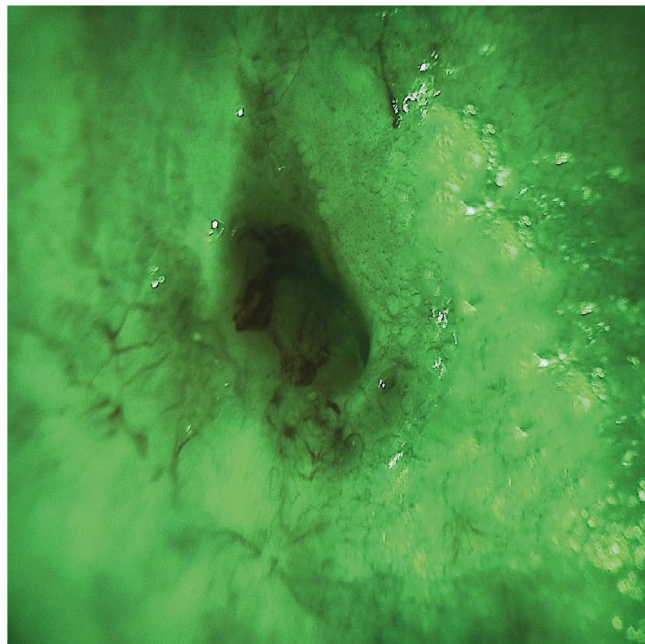
08 mars 2022

Laure Morel*

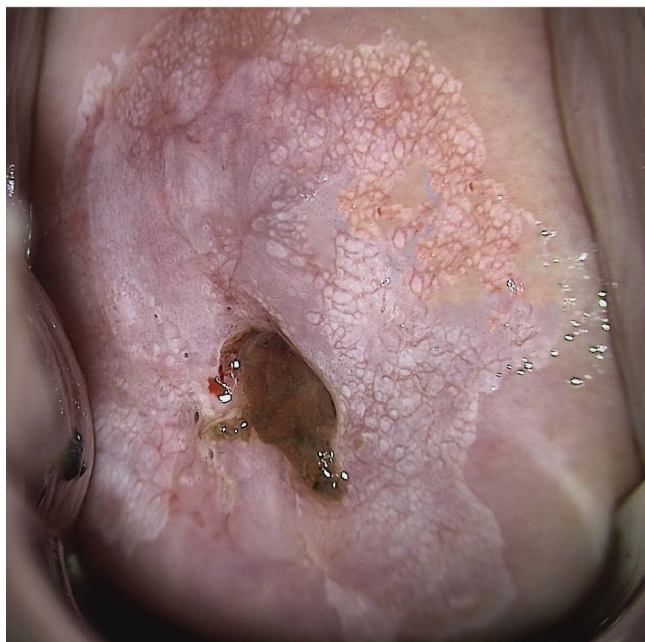
Née le 04 décembre 1992



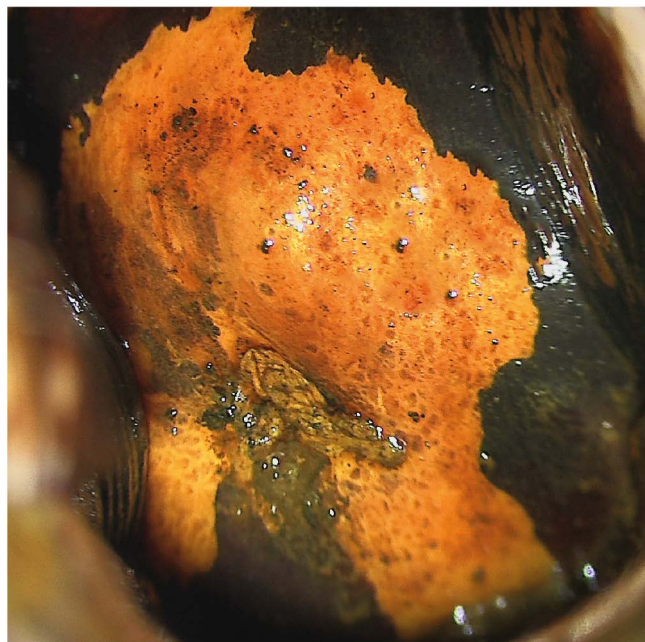
Sans traitement



Avec filtre vert



Avec acide acétique



Avec lugol